

## Одиночные эстетические реставрации

Композитный материал для временного протезирования, временные коронки, одиночные эстетические реставрации во фронтальном отделе, силиконовый ключ

Достижение оптимальной эстетики — сложная задача для врача-стоматолога. Важно обеспечить полную социальную адаптацию пациента. Однако, в некоторых клинических ситуациях, даже при использовании самых современных методик и материалов, доктор может испытывать определенные трудности. По отзывам ортопедов и терапевтов это касается в первую очередь одиночных реставраций во фронтальном отделе.

### КЛИНИЧЕСКАЯ СИТУАЦИЯ

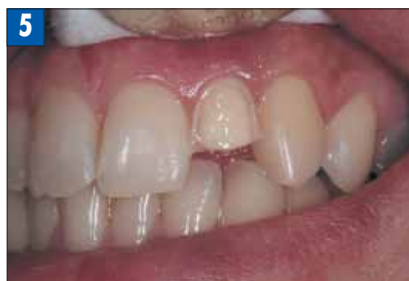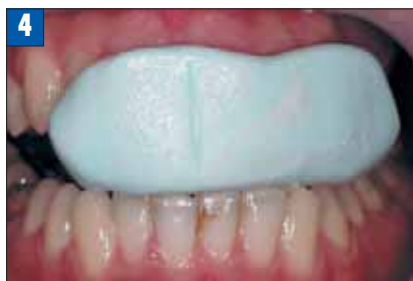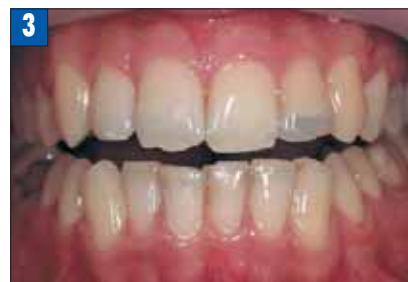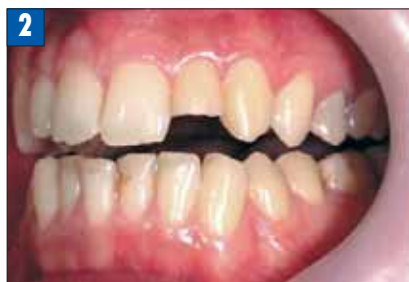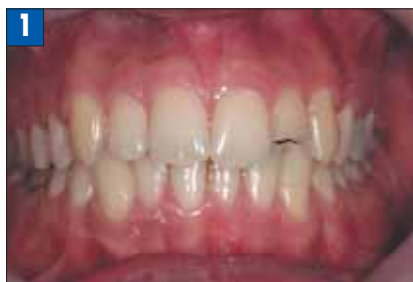В клинику обратился молодой человек 19 лет, любитель активных видов спорта который, катаясь на скейтборде, получил перелом трети коронки зуба 2.2 (Рис. 1, 2). После травмы прошла неделя. Первые три дня была небольшая чувствительность на температурные раздражители, затем она исчезла. Тестирование в кресле (ЭОД, термопроба) подтвердило витальность зуба.

Было принято решение провести восстановление зуба при помощи цельнокерамической реставрации.

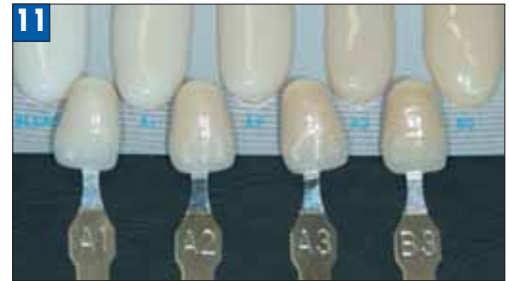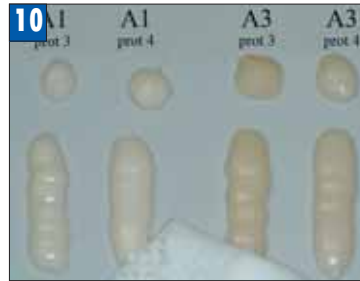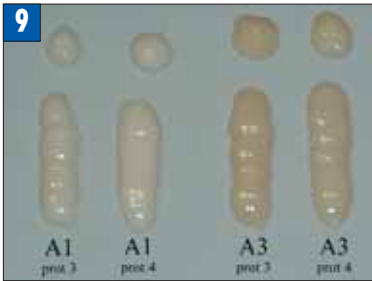
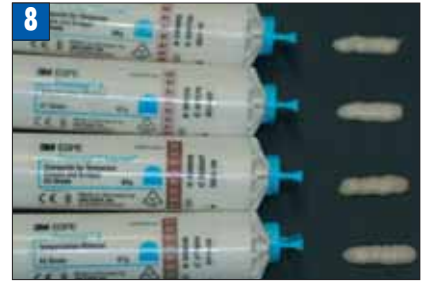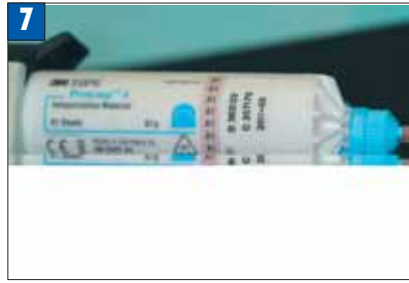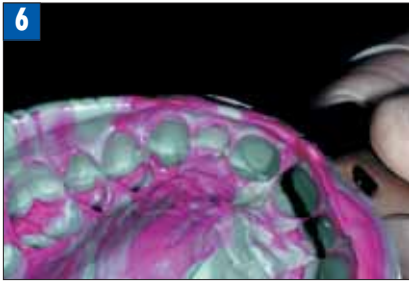
При помощи композита, без предварительного протравливания тканей зуба и нанесения бонда, производится предварительное восстановление дефекта (Рис. 3). В этом случае, жела-

тельно использовать композит, резко отличающийся по цвету от тканей зуба. Это облегчает впоследствии полное удаление композита, выполнившего свое предназначение. Данная реставрация выполняет функцию тоск-ур — она позволяет легко внести коррективы, принимая во внимание пожелания пациента.

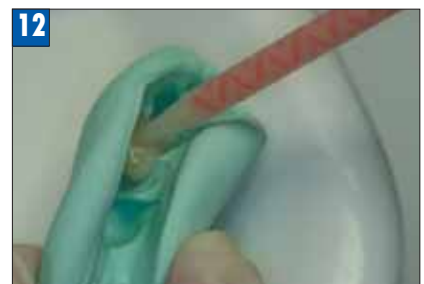Следующий этап — получение силиконовых оттисков с зубного ряда. Таких оттисков необходимо, по меньшей мере, 4–5. Один из них будет использоваться в качестве шаблона для изготовления временной прямой реставрации (Рис. 4). Три других оттиска послужат в качестве силиконовых ключей при проведении препарирования под цельнокерамические реставрации. Еще один оттиск будет отправлен в лабораторию в качестве образца согласованной с пациентом формы зуба 2.2, на которую



- Рис. 1. Исходная клиническая ситуация. Перелом коронковой части 2.2.  
Рис. 2. Исходная клиническая ситуация. Вид слева.  
Рис. 3. Моделирование формы зуба прямым методом.  
Рис. 4. Получение силиконового ключа.  
Рис. 5. Препарирование под цельнокерамическую реставрацию.



- Рис. 6. Оттиск (Express™ XT Penta Putty — базовый слой, Express™ XT Light Body корректирующий слой), одноэтапный метод.
- Рис. 7. Композит для временного протезирования Protemp™ 4 (3M ESPE).
- Рис. 8. Композиты для временного протезирования Protemp™ 4 и Protemp™ 3 Garant.
- Рис. 9. Сравнение идентичных цветов Protemp™ 4 и Protemp™ 3 Garant.
- Рис. 10. Сравнение толщины ингибированного кислородом слоя Protemp™ 4 и Protemp™ 3 Garant.
- Рис. 11. Сравнение спектра цветов Protemp™ 4 со шкалой VITA.
- Рис. 12. Введение временного композита в силиконовый шаблон.



техник будет ориентироваться при изготовлении постоянной реставрации.

Далее производится инфильтрационная анестезия. Перед препарированием необходимо удалить «моделировочный» композит. Как правило, проблем с этим не бывает. Зуб витальный, поэтому необходимо четко соблюдать технику препарирования (охлаждение, качество боров и т.д.). Использование силиконового ключа позволяет провести адекватное препарирование с максимальным сохранением тканей зуба (Рис. 5). После препарирования зуб необходимо покрыть десенситайзером. Оттиск зуба мы получаем с применением одноэтапной техники (Рис. 6).

Следующий важнейший этап — временное протезирование. Ввиду того, что зуб витальный и расположен в эстетически важной зоне, альтернативы временной прямой композитной реставрации нет.

Данная работа проводилась в тот период, когда только появился материал Protemp™ 4 (3M ESPE) (Рис. 7) на замену материала Protemp™ 3 Garant (3M ESPE). Встал вопрос, что использовать: уже проверенный собственной многолетней практикой Protemp 3 Garant или попробовать новый материал.

Естественно, у каждого материала есть свойства, которые невозможно описать в инструкции. В частности, подбор цвета и индивидуальные особенности поведения цвета после полимеризации и в процессе эксплуатации. Так как временное протезирование предстояло в эстетически важной зоне, мы решили сравнить 2 оттенка: А1 и А3 из комплектов Protemp 4 и Protemp 3 Garant. Материал нанесли на ровную поверхность и после полимеризации произвели визуальное сравнение оттенков А1 и А3 у нового материала и у предыдущего (Рис. 8). В первую очередь, было очевидно, что Protemp 4 светлее предшественника.

Также в Protemp 4 заметны небольшие бежевые нотки. Разница особо ощутима при сравнении оттенков А3. При сравнении оттенков А1 различия не так сильно выражены (Рис. 9).

Как и все композитные материалы, Protemp 4 и Protemp 3 Garant имеют ингибированный кислородом слой. Без удаления этого «жирного» слоя невозможно проводить какую-либо обработку композита. Нетканной салфеткой, пропитанной этиловым спиртом, мы провели по 1 разу по поверхности образцов. Одного движения было достаточно для устранения «жирного блеска» с нового материала; для Protemp 3 Garant одного движения было недостаточно. Это объясняется меньшей толщиной ингибированного кислородом слоя материала Protemp 4 (Рис. 10).

Для меня было важно сравнить оттенки композитов со шкалой оттенков VITA, которой пользуется большая часть ортопедов при определении цвета. Ведь как бы ни был хорош материал, он должен быть удобен для специалиста. Оттенки Protemp 4 стали ближе по основным параметрам к оттенкам шкалы расцветок VITA (Рис. 11). Это дает возможность более точно прогнозировать цвет окончательной реставрации.

Но вернемся к нашему пациенту. Подготовленный силиконовый шаблон обезжириваем, просушиваем и в область дефекта вносим в композитный материал Protemp 4 для временного протезирования (Рис. 12). Далее шаблон помещаем в полость рта и отжимаем. После полимеризации силикон извлекается.

Далее действуем по стандартной схеме: обработка этиловым спиртом, коррекция формы, полировка. Временная реставрация готова (Рис. 13). Тонкостенные временные реставрации лучше фиксировать на бесцветные временные цементы.

Важной и сложной задачей является точное определение цвета и передача в лабораторию полной информации о цвете,

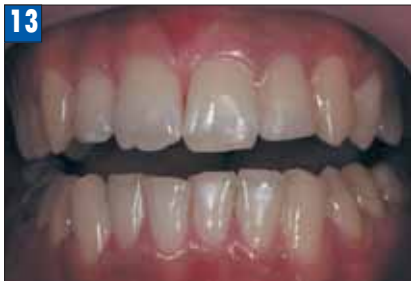

Рис. 13. Зуб 2.2 временная реставрация Protemp™ 4.

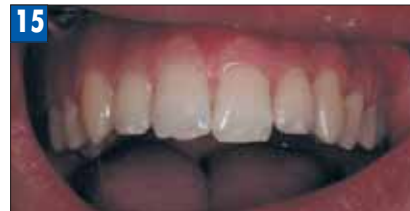
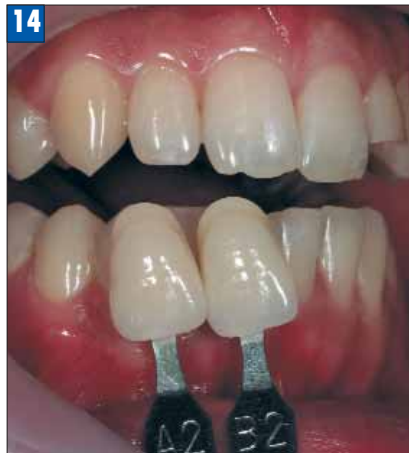
Рис. 14. Подбор цвета окончательной реставрации.

Рис. 15. Окончательный вид реставрации.

текстуре и индивидуальным особенностям не только препарированного 2.2 зуба, но и соседних зубов, зубов-антагонистов и обязательно зуба 1.2, так как наша реставрация должна быть максимально близка по основным характеристикам к сохранившемуся латеральному резцу (Рис. 14). При изготовлении одиночных реставрациях, когда трудно определить цвет при помощи стандартной шкалы оттенков, техник изготавливает индивидуальную расцветку.

Через некоторое время готовые цельнокерамические реставрации поступают из лаборатории в клинику, и мы можем заменить временную реставрацию на постоянную (Рис. 15).

Большую роль играет цемент для постоянной фиксации. Неправильно подобранный цвет цемента, может негативно повлиять на восприятие работы. Приоритетным является использование цементов, дающих возможность подбора цвета до начала процедуры адгезивной фиксации. Это очень важно, так как нередко приходится переделывать реставрации фронтальных зубов, внося корректировки цвета после неудачных «примерок».

В заключение следует отметить, что при изготовлении одиночных реставраций мы ограничены в творчестве. Зубной техник не может просто сделать «очень красивый зуб». Наша задача состоит в том, чтобы максимально вписать новую реставрацию в имеющийся зубной ряд. Следует признать, что такие работы приносят гораздо меньший финансовый доход при больших временных затратах, однако именно по одиночным работам можно судить о квалификации врача-стоматолога и зубного техника.

НС



**Владимир Альбертович Адилханян**

К.м.н., ортопед-имплантолог, топ-доктор клиники «ProSmile.ru», Москва.

Основное направление деятельности — комплексная эстетическая реабилитация пациентов. Стажировался по безметалловому протезированию в Германии. Имплантолог с 10 летним стажем. Автор научных статей по эстетической стоматологии. Врач-консультант компании 3M ESPE.