

Техника изготовления прямых временных реставраций

Статья представлена к публикации компанией 3M ESPE

Важным и неоспоримым условием качественного ортопедического лечения является сотрудничество врача и высококлассного зубного техника, способного в короткие сроки изготовить временную реставрацию. Но нередко случаются ситуации, когда прибегнуть к помощи техника нет возможности, и мы остаемся один на один с пациентом и необходимостью изготавливать временные протезы прямым методом. Конечно, качество временных реставраций, изготовленных в лаборатории, на порядок выше тех, которые изготавливаются прямым методом.

Несомненно, большим преимуществом прямого протезирования является возможность быстрого замещения дефектов зубного ряда. В моей ежедневной практике изготовление или корректировка прямых временных коронок занимает существенную часть рабочего дня. Поэтому методы, позволяющие упростить труд и уменьшить время, затрачиваемое на изготовление временных протезов, являются актуальными для активно практикующего доктора.

Довольно часто приходится сталкиваться с ситуацией, когда на прием приходит пациент, который требует незамедлительно его принять. С порога он заявляет, что в таком виде не может находиться ни одной минуты и не собирается покидать ваш кабинет, пока вы ему не поможете. Осмотрев его, Вы понимаете причину его настойчивости. Это дефект или полное отсутствие коронковой части фронтального зуба.

Появление дефекта может быть связано с множеством факторов: травмой, износом прежней конструкции и т.д. Если дефект позволяет провести восстановление при помощи пломбирочных материалов, а окончательный результат устраивает пациента и Вас, то можно считать свою миссию выполненной. Ситуация усложняется, если требуется ортопедическое восстановление. При этом пациента не интересует, что перед восстановлением коронковой части требуется эндодонтическая подготовка, изготовление армирующей культевой вкладки и только после этого можно приступить к изготовлению коронки. Он требует все и сейчас.

Приступая к восстановлению такого зуба, я понимаю, что мне придется изготовить как минимум 2–3 сменяющих друг друга временных реставраций. Предвидя, сколько времени придется затратить на все этапы временного протезирования, необходимо правильно спланировать очередность проведения манипуляций для экономии времени при изготовлении прямых временных реставраций. Конечно, не в ущерб качеству. Поэтому, в первую очередь, я

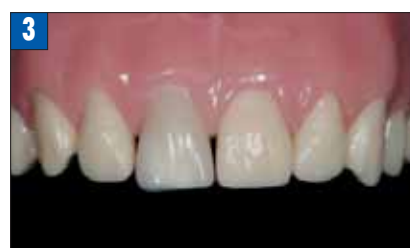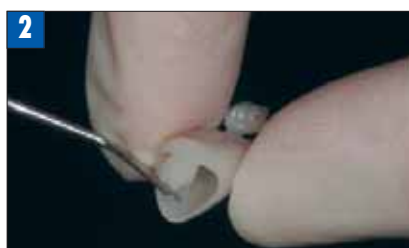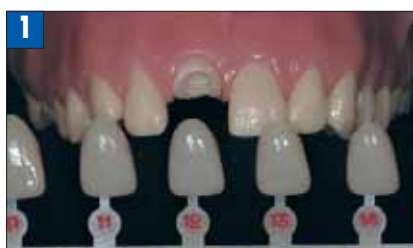заинтересован в изготовлении индивидуальной матрицы, по которой можно создать необходимое в конкретной клинической ситуации количество прямых временных реставраций, затратив на это немного времени. Имеется несколько способов создания реставрационной матрицы, и применение каждого метода зависит от имеющегося у вас времени, навыков и наличия материалов.

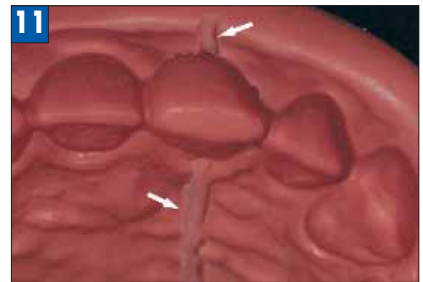
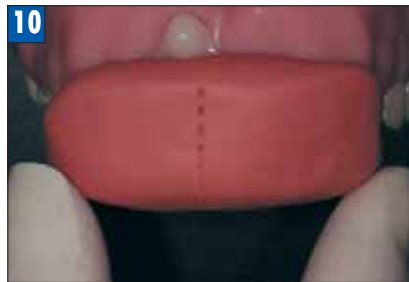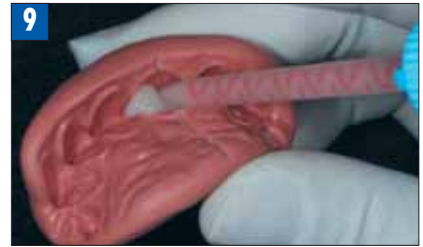
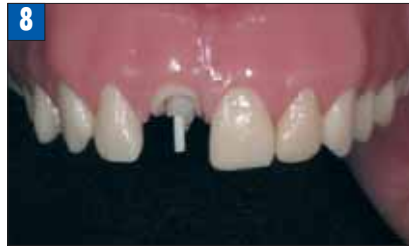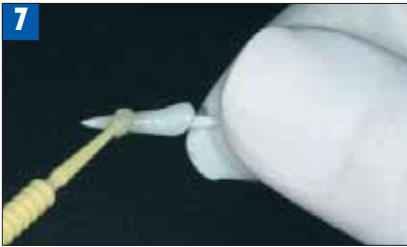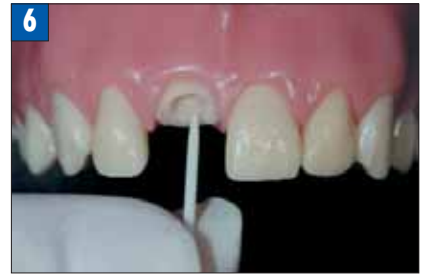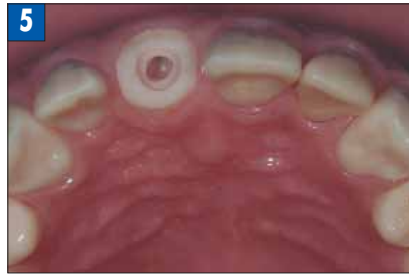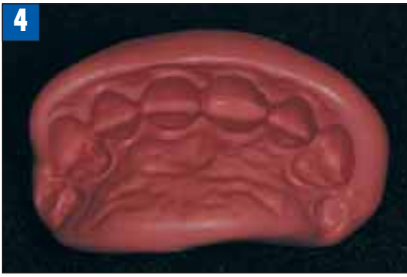Существенно помогает в работе использование наборов поликарбонатных коронок или прозрачных анатомических колпачков. В полости рта проводим подбор соответствующей по форме коронки (рис. 1). Заполняем стандартную коронку или прозрачный колпачок композитным материалом и фиксируем на сохранившихся тканях зуба (рис. 2). Затем в полости рта проводим коррекцию формы коронки при помощи твердосплавных боров и полировочных дисков. Очень осторожно – ввиду слабой фиксации коронки – проводим коррекцию по прикусу. Добившись необходимой формы зуба, замешиваем силиконовую массу Express™ (3M ESPE) и получаем слепок (рис. 3). После отвердевания силиконовый слепок будет использоваться как матрица для изготовления временных прямых реставраций (рис. 4). Так как силиконовой матрице предстоит длительное хранение и активная эксплуатация, важно подобрать силикон, который хорошо держит форму и подвергается минимальной деформации.

С предыдущим методом схож способ восстановления дефекта без применения готовых форм. В качестве материала для моделирования используется пломбирочный материал или моделировочный воск. В качестве пломбирочного материала я всегда использую мало популярные цвета, которые расходуются меньше всего при терапевтическом приеме и в избытке находятся в стоматологических столиках, дожидаясь окончания срока годности. К сожалению, затраченное время при моделировке такого зуба сопоставимо с полноценной терапевтической реставрацией, но в некоторых ситуациях это намного удобнее, чем проводить припасовку стандартных коронок. Придав реставрации окончательную форму, аналогичным образом получаем силиконовый оттиск с восстановленного зуба.

После создания силиконовой матрицы удаляем из полости рта только что изготовленную промежуточную конструкцию. Далее последовательность лечебных мероприятий зависит от степени разрушения коронковой части.

Рассмотрим в качестве примера ситуацию, когда коронковая часть зуба полностью отсутствует.





Сразу после эндодонтического лечения или параллельно с ним формируем ложе под армирующую конструкцию (рис. 5). Подбираем стекловолоконный штифт, соответствующий размерам сформированного ложа (рис. 6). Композитный пломбирочный материал Filtek™ Supreme XT (3M ESPE) наносим вокруг стекловолоконного штифта, плотно обжимаем штифт, придавая пломбирочному материалу конусообразную форму, в соответствии с размерами сформированного ложа. Для увеличения податливости поверхностных слоев пломбирочного материала обильно покрываем его бондом Adper™ Single Bond 2 от 3M ESPE и незамедлительно вводим штифт с композитом в сформированное ложе (рис. 7). Если штифт прошел не на всю заданную длину, необходимо извлечь его из канала, убрать излишки пломбирочного материала, повторно нанести на поверхность Adper™ Single Bond 2 (3M ESPE) и вновь ввести в подготовленное ложе. Добившись желаемого результата, сразу извлекаем штифт с пломбирочным материалом и производим полимеризацию полученной формы вне полости рта. После полимеризации композитная штифтовая конструкция припасовывается в корне зуба. При необходимости проводим коррекцию длины внекорневой части штифта (рис. 8). Как правило, небольшое количество пломбирочного материала остается вокруг некорневой части стекловолоконного штифта и будет способствовать лучшему соединению с коронковой частью временной конструкции. Принципиально важно проверить беспрепятственность извлечения штифта из сформированного ложа. Далее заполняем силиконовый шаблон материалом Protemp™ 3 Garant™ (3M ESPE) и переносим его в полость рта, отжимая излишки материала (рис. 9, 10). Перед использованием силиконового шаблона рекомендую создать отводные каналы, по которым излишки материала беспрепятственно эвакуируются (рис. 11). Дождавшись полимеризации, извлекаем силиконовый шаблон из полости рта. Полученный временный протез будет состоять из внутрикорневой и коронковой частей. Композит, скопившийся в отводных каналах, обрезается, а временная коронка подвергается тщательной полировке. Иногда в материале появляются поры или иные дефекты, которые легко устраняются при помощи жидкотекучего композитного материала. В зависимости от стадии лечебного процесса можно продолжить дальнейшее эндодонтическое

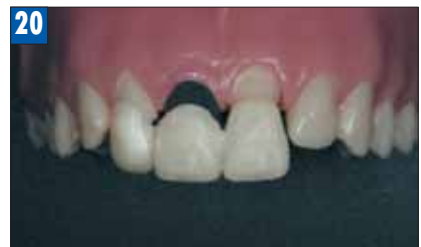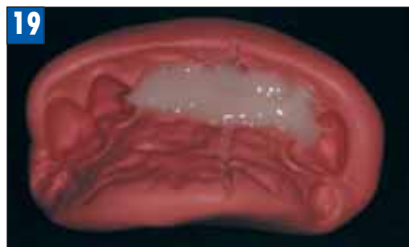
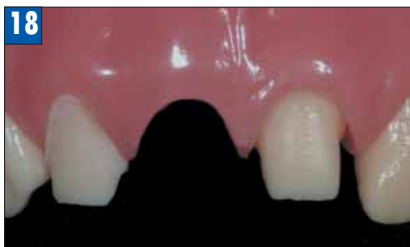
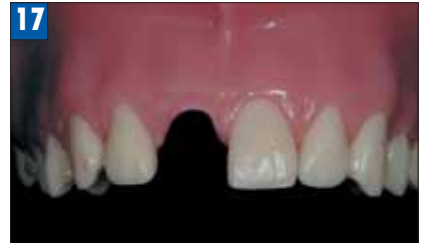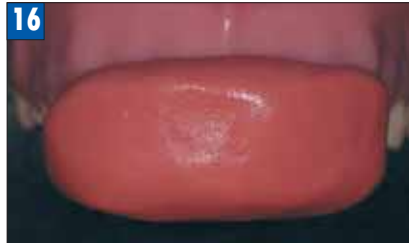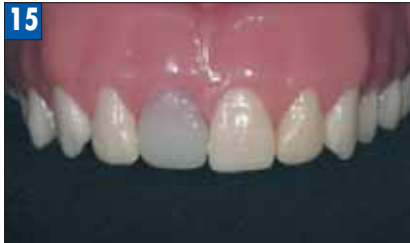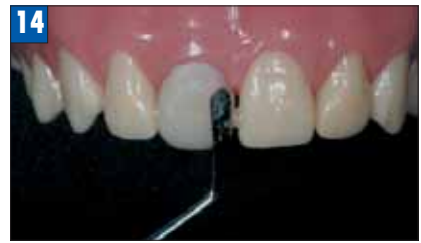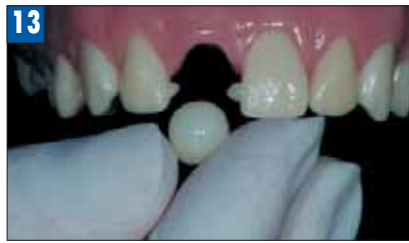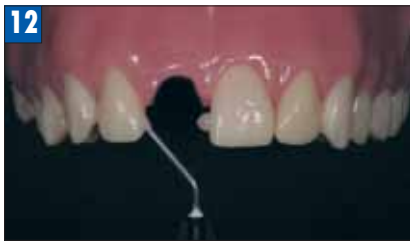лечение, а если оно не требуется, можно получить двухслойный силиконовый оттиск с подготовленного корня зуба для изготовления в лаборатории постоянной штифто-культевой вкладки. После проведения необходимых лечебных мероприятий проводим фиксацию временного протеза. Временный цемент необходимо наносить преимущественно на устьевую часть временного протеза, не затрагивая апикальных отделов.

Следующий этап ортопедического лечения начинается после получения из лаборатории штифто-культевой вкладки. Удалив временную конструкцию, фиксируем на постоянный цемент постоянную штифто-культевую вкладку. И вновь появляется необходимость изготовления новой временной реставрации, но, благодаря имеющемуся у нас силиконовому шаблону, на изготовление новой реставрации уйдет значительно меньше времени. По известной последовательности силиконовый шаблон вновь заполняем материалом Protemp™ 3 Garant™ (3M ESPE) и вводим в полость рта, плавно отжимая излишки композитного материала.

После полимеризации производим полировку временной коронки. Для улучшения блеска временной коронки можно покрыть поверхность бондом Adper™ Single Bond 2 (3M ESPE) и произвести полимеризацию с помощью лампы. Далее проводится фиксация временной коронки на временный цемент. Следующую замену или корректировку временной коронки необходимо провести после стабилизации десневого края.

В клинической ситуации, когда коронковая часть разрушена частично, перед тем как начать проведение любых манипуляций, следует восстановить анатомическую форму разрушенного зуба при помощи композитного пломбирочного материала и затем получить силиконовый оттиск.

Изготовив силиконовый шаблон, проводим предварительное



препарирование под предстоящую ортопедическую реставрацию. Заполняем подготовленный шаблон материалом Protemp™ 3 Garant™ (3M ESPE) и изготавливаем коронку в известной последовательности. Наличие коронки позволяет проводить необходимые терапевтические манипуляции без функционального и эстетического дискомфорта. На этапе ортопедических манипуляций, особенно после формирования культевой части зуба, приходится сталкиваться с необходимостью постоянной корректировки временных коронок. К сожалению, корректировка не всегда возможна, и наличие готового силиконового шаблона позволяет быстро изготовить новую временную коронку, идеально соответствующую тому рельефу культевой части зуба, который имеется в данный момент.

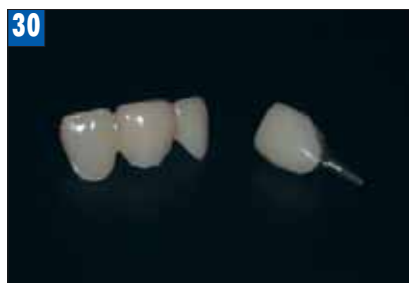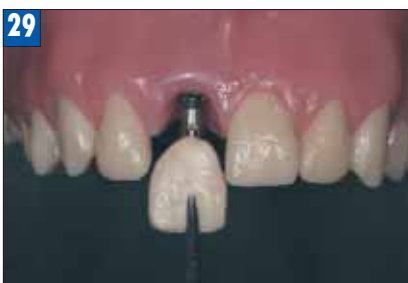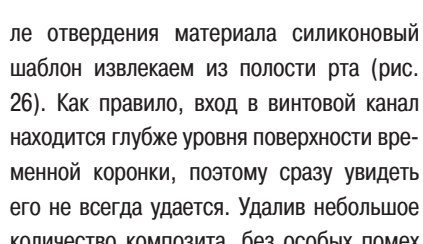
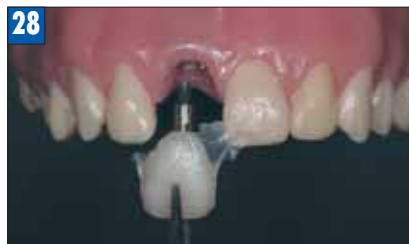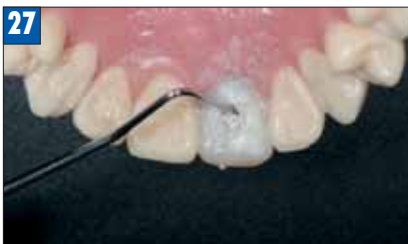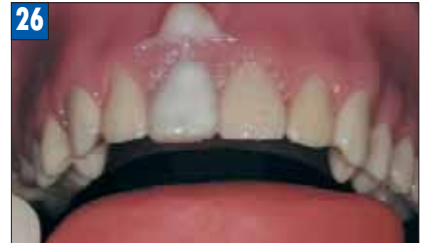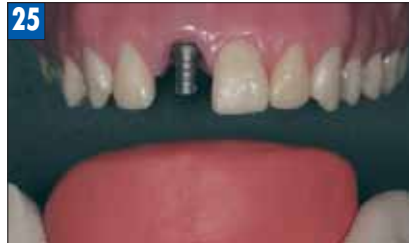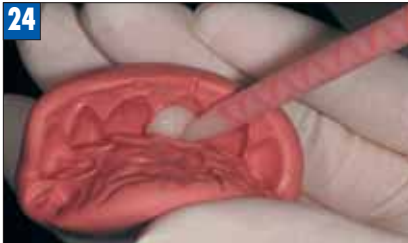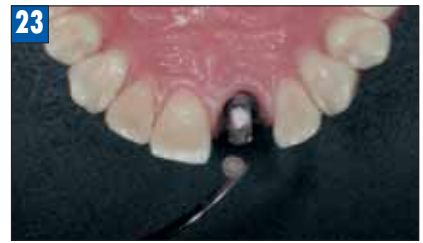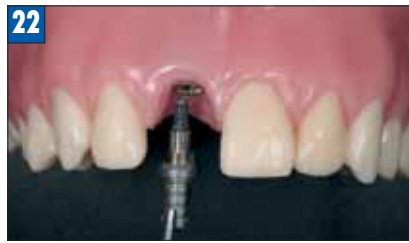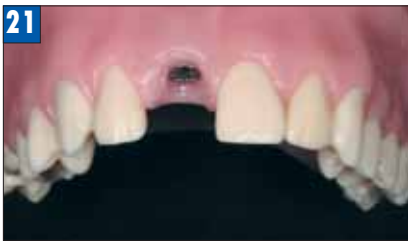В клинических ситуациях, когда требуется замена уже существующих реставраций (композитных, металлокерамических, безметалловых), необходимо максимально использовать уже имеющиеся реставрации для создания удовлетворительного силиконового шаблона. Реставрации, имеющие дефект или неудовлетворительную анатомическую форму, требуют предварительной коррекции при помощи композитного пломбирочного материала. После восстановления целостности и придания коронке зуба необходимой формы получаем силиконовый слепок. Удалив прежнюю реставрацию, проводим корректировку культевой части зуба (если она необходима) и изготавливаем прямую временную коронку по стандартной схеме.

К сожалению, несмотря на активное внедрение имплантации, самым распространенным методом закрытия дефекта зубного ряда является использование мостовидных протезов. И основным способом изготовления временного мостовидного протеза является метод, при котором сначала получают слепок, а затем в силиконе в области дефекта при помощи различных инструментов вырезают нечто похожее на отсутствующий зуб. После проведения препарирования ограничивающих дефект зубов силиконовый слепок заполняют материалом

для изготовления временных коронок и вводят в полость рта. Считаю такой метод малоэффективным, так как «моделировка» в силиконовом слепке не может привести к достижению приемлемой формы и в дальнейшем потребует много времени и усилий для корректировки промежуточной части. При извлечении мостовидного протеза из слепка поверхность промежуточной части временного мостовидного протеза неровна, в материале имеются поры и вкрапления силикона, которые отрываются от негладких стенок силиконового слепка.

К тому же созданный титаническими усилиями мостовидный протез будет в единичном варианте, а так как у всех временных конструкций (особенно мостовидных) есть свойство разрушаться в самый неподходящий момент, то повторения полного цикла создания реставраций вам не избежать.

Поэтому предлагаю на апроксимальные поверхности зубов, ограничивающих дефект, нанести жидкотекучий материал, например, Filtek™ Supreme XT Flowable (3M ESPE), таким образом, стараясь уменьшить расстояние между зубами и создать ретенционные пункты (рис. 12). После чего извлечь из шприца пломбирочный материал и пальцами скатать «шарик» так, чтобы диаметр композита был больше расстояния между зубами. Полученный «шарик» под давлением вводим в область дефекта, просим пациента сомкнуть зубы, таким образом, создавая окклюзионную поверхность отсутствующего зуба (рис. 13). Не размыкая зубов, формируем вестибулярную поверхность отсутствующего зуба (рис. 14). Затем формируем язычную поверхность и проводим окончательную полимеризацию конструкции. Алмазными борами придаем окончательную форму промежуточной части будущего мостовидного временного протеза (рис. 15). Получаем силиконовый слепок, который будет служить шаблоном для изготовления временной прямой реставрации (рис. 16). Удаляем смоделированный нами зуб и проводим препарирование опорных зубов (рис. 17, 18). В силиконовый слепок в область отсутствующего



ющего и отпрепарированных зубов вводим Protemp™ 3 Garant™ (рис. 19). Силиконовый слепок помещаем в полость рта и плавно отжимаем излишки материала. Извлекаем слепок, проводим коррекцию мостовидного протеза и окончательную полировку (рис. 20).

Благодаря данному способу, мы экономим время, избегаем многих проблем и получаем силиконовый шаблон для изготовления повторных реставраций.

Эту же последовательность можно применить и при временном прямом протезировании на имплантатах.

Этапы формирования отсутствующих зубов из пломбирочного материала, дальнейшее удаление созданной конструкции и получение силиконового шаблона – такие же, как и при изготовлении временного мостовидного протеза (рис. 12–17). Естественно, что при имплантации не проводится препарирование соседних зубов. После установки имплантата к нему подсоединяется абатмент для временного протезирования (рис. 21, 22). Проводим коррекцию абатмента по форме. При помощи ватного шарика и временного пломбирочного материала светового отверждения закрываем винтовой канал (рис. 23). После чего в заранее подготовленный силиконовый шаблон, но в область отсутствующего зуба, вводится материал Protemp™ 3 Garant™ (3M ESPE) и осторожно отжимается в полости рта (рис. 24, 25). Пос-

ле отверждения материала силиконовый шаблон извлекаем из полости рта (рис. 26). Как правило, вход в винтовой канал находится глубже уровня поверхности временной коронки, поэтому сразу увидеть его не всегда удастся. Удалив небольшое количество композита, без особых помех извлекаем ватный шарик или временный пломбирочный материал (рис. 27). При помощи ключа отсоединяем временную коронку от имплантата и вне полости рта проводим корректировку формы и тщательную полировку временной коронки, особенно в месте контакта с мягкими тканями (рис. 28). Затем устанавливаем коронку на прежнее место, фиксируем при помощи винта, вводим в винтовой канал

ватный шарик и закрываем вход при помощи пломбирочного материала (рис. 29).

Независимо от метода восстановления дефекта зубного ряда конечная обработка временных реставраций должна быть максимально тщательной (рис. 30).

Конечно, есть более предпочтительные методы создания шаблона для временных прямых реставраций. После получения слепка отливается модель, на модели восстанавливаются целостность зуба или зубного ряда. Далее с модели получают силиконовый шаблон или при помощи вакуумного аппарата изготавливают пластиковую каппу, которая используется как матрица для создания прямых временных реставраций и имеет ряд преимуществ перед силиконовым шаблоном. Но в статье я намеренно не стал описывать методики, где имеются даже незначительные лабораторные этапы, в том числе и изготовление гипсовых моделей.

В своей практике я больше предпочитаю использовать временные реставрации, изготовленные полностью лабораторным методом, а прямое протезирование в основном использую как этап перед применением лабораторных реставраций.

Несмотря на несомненные преимущества лабораторных коронок, прямые временные реставрации занимают свое важное место в практической работе врача-ортопеда, а в некоторых ситуациях мы их можем рассматривать как единственно возможные. **ИС**